9.

DU

COLOBOME CENTRAL

OU

MACULAIRE,

par le docteur **VAN DUYSE**,

ASSISTANT A L'UNIVERSITÉ DE GAND.

Extrait des *Annales d'oculistique*, livraison Janvier-Février 1884.

GAND,

IMPRIMERIE I.-S. VAN DOOSSELAERE.

1884.

4

DU COLOBOME CENTRAL

OU MACULAIRE.

DU
COLOBOME CENTRAL
OU
MACULAIRE,

par le docteur **VAN DUYSE**,

ASSISTANT A L'UNIVERSITÉ DE GAND.

Extrait des *Annales d'oculistique*, livraison Janvier-Février 1884.

GAND,

IMPRIMERIE I.-S. VAN DOOSSELAERE.

1884.

DU COLOBOME CENTRAL OU MACULAIRE [1]

—

La littérature ophtalmologique n'a jusqu'ici enregistré qu'un nombre restreint d'observations de colobome central de l'œil. De toutes les anomalies congénitales de cet organe le colobome circonscrit, limité à la région maculaire, portant spécialement sur les éléments constituants de la rétine et de la choroïde, semble être une des moins connues.

Dans le chapitre qu'il a consacré, dans le Traité de Graefe et Sæmisch, à la tératologie oculaire, travail d'ensemble le plus important que nous ayions sur la matière, le professeur Manz cite 5 exemples de colobomes de la région maculaire. L'examen anatomique du premier de ces cas nous a été fourni par von Ammon. Il laisse planer quelque doute sur la nature de la lésion centrale. Les 4 autres ont été observés au seul point de vue ophtalmoscopique, par Streatfeild, Talko, Reich et de Wecker.

Depuis la publication de Manz, un petit nombre de communications de l'espèce ont encore vu le jour. Ce sont celles de Montmeja, Schweigger, Hirschberg, de Wecker, Schnabel, Schmidt-Rimpler, Fuchs.

La dénomination de « colobome de la région maculaire » a pu, dans certains cas, être appliquée erronément. Cela ressort suffisamment d'une publication de Jodko (2). Il semble avéré que le

---

(1) Communication faite à la Société de médecine de Gand, le 27 décembre 1883.

(2) *Mittheil. aus d. ophtalm. Institut in Warschau*, 1876. — Voir aussi

colobome de la macula décrit par cet auteur n'était qu'un exemple de choroïdite atrophique circonscrite de cette région.

Le nombre de colobomes oculaires centraux pour lesquels cette dénomination mérite d'être conservée, ne paraît guère élevé. D'autre part, la question du colobome central se rattache étroitement à celle du développement embryonnaire de la macula, au sujet duquel nous ne possédons pas de données certaines. Une contribution à la casuistique de ce genre de colobomes paraîtra donc justifiée.

L'anomalie a été relevée chez un artiste peintre, âgé de 23 ans, dont j'ai pu dessiner le fond oculaire à deux années d'intervalle. Les esquisses ainsi obtenues sont absolument semblables.

L'œil droit du sujet est emmétrope et normal sous tous les rapports. L'œil gauche, amblyope, est affecté d'un léger strabisme interne. La vision défectueuse de cet œil existe depuis l'enfance, aussi loin que peuvent porter les souvenirs de l'intéressé, qui n'a jamais présenté la moindre affection de l'œil, sauf une blépharite légère survenue depuis quelques mois.

La papille du nerf optique (1), de forme arrondie, est entourée d'un large anneau scléral (2), à double contour, dont les limites son nettes en haut, du côté nasal et en bas, mais ne sont guère appréciables du côté maculaire ou temporal. Du côté nasal, le bord interne de l'anneau est séparé de la surface du disque optique par un liseré pigmenté (3), interrompu vers le centre, c'est-à-dire dans le diamètre horizontal de la papille.

Quant à la surface papillaire, uniformément rosée dans son étendue visible, elle est progressivement excavée de la périphérie vers le centre. L'excavation centrale physiologique est

---

Nagel's Jahresb. f. Ophth, p. 218; VIRCHOW-HIRSCH *Jahresb. f.* 1876 et SCHMIDT-RIMPLER, *Arch. f. O.*, t. XXXVI. I, p. 230.

(1) La description se rapporte à l'image *droite*.

(2) Anneau choroïdien de dimensions extra-normales, portion réfléchie de la gaîne interne du nerf visible.

(3) Cette disposition a été figurée dans l'*Atlas d'ophtalmoscopie* de WECKER et JAEGER, pl. VII. fig. 38, sous le nom d'« accumulation de pigment sur la papille même du nerf optique. »

plutôt située vers le côté temporal de la papille. Les petits vaisseaux qui émergent de la papille du côté nasal montrent le mieux, par leur courbure, cette disposition de l'extrémité du nerf optique.

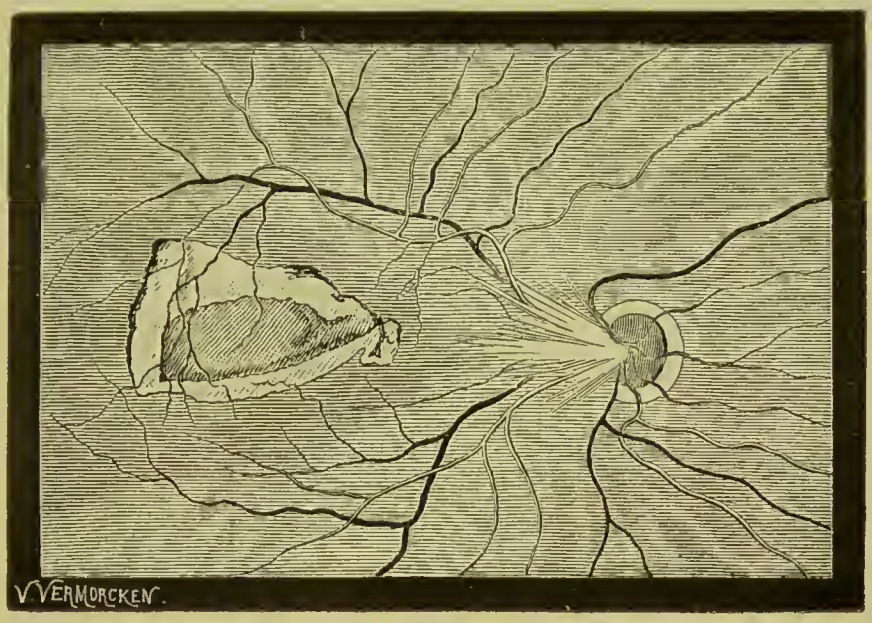

Fig. 1. — O. G. (image renversée).

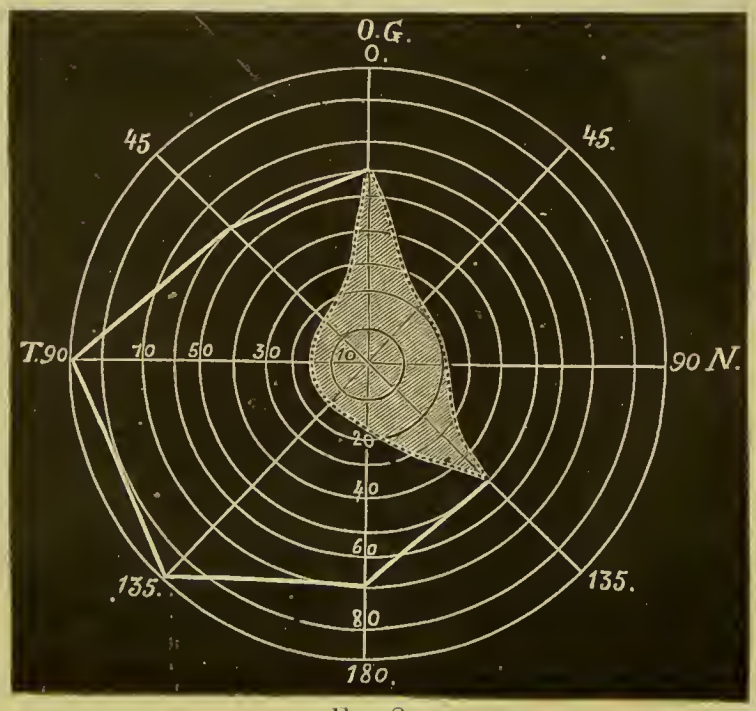

Fig. 2.

L'origine des gros vaisseaux est reportée vers le côté temporal, mais elle est indistincte ou même tout à fait cachée.

A ce niveau la rétine a un aspect strié : le tissu opaque et radié qui couvre l'origine des troncs vasculaires, s'étend vers la région de la macula et jusqu'à une certaine distance du disque optique, le long des vaisseaux qui la contournent. Dans ce tissu strié, apparaissent deux faisceaux d'un blanc éclatant et crayeux, cachant complètement les vaisseaux sous-jacents.

L'un, le plus court, horizontalement dirigé vers la lacune maculaire, s'arrête à 1 D. P. de cette dernière. L'autre, également épais et d'un blanc mat, se place, sur une étendue 2 D. P, au devant de l'artère et de la veine temporale inférieures. Il s'agit là d'une persistance, dans la rétine, de la gaîne de myéline des fibres du nerf optique (épanouissement du nerf optique, fibres nerveuses à double contour). Toutefois, l'aspect strié de la rétine, entre ces deux faisceaux, dépend peut-être autant d'une accumulation des fibres du nerf optique du côté temporal de la papille que de la présence de fibres myéliniques isolées. Il ne sera pas inutile de faire remarquer que c'est du côté temporal du nerf optique que l'on constate, à l'état normal, une plus grande rareté dans la distribution des fibres optiques. Il est excessivement rare de voir l'expansion de fibres optiques non transparentes s'opérer dans toutes les directions, y compris celle de la macula lutea, et c'est certainement dans cette dernière direction que l'on a rencontré le moins de fibres à double contour (1). L'aspect strié est le plus évident, le voile est le plus épais au devant des troncs qui contournent le colobome en bas; c'est là une anomalie bien connue, plus d'une fois décrite, qui siége généralement du côté nasal, aux parties supérieures et inférieures de la papille optique (absence de fibres optiques dans la région de la macula). Je l'ai relevée avec soin à raison de sa disposition insolite, mais surtout de sa coexistence avec le colobome central.

Comme la figure 1 le démontre, et comme cela a été observé pour certains colobomes du plancher oculaire, les troncs artériels

---

(1) Compar. avec *Atlas d'ophtalmoscopie* de LIEBREICH, pl. XII, fig. 1, où presque toutes les dispositions possibles des fibres à moelle sont représentées dans un même cas. Dans le nôtre existe, du côté de la macula, mais à un moindre degré, une disposition des fibres à moelle qui démontre leur éloignement en haut et en bas, par rapport à la fovea. — Voyez aussi MAUTHNER, *Hdb. der Ophalmosc.* 1868, p. 202; WECKER et JAEGER, *loc. cit.*, pl. IV, fig. 33 à 36.

et veineux de la rétine contournent la lésion de la macula et n'en restent éloignés que d'une faible distance ; mais leurs branches secondaires, surtout celles qui naissent de l'artère et de la veine temporales inférieures, envahissent le territoire du colobome. Celui-ci représente une figure triangulaire allongée, dont la pointe, arrondie et quelque peu isolée, est tournée vers la papille dont elle est distante de 2 D. P. Une ligne horizontale partageant la papille en deux parties égales passerait dans le tiers inférieur du colobome. L'étendue transversale de ce dernier est de 3 D. P.; sa hauteur est de 1 $\frac{3}{4}$ D. P.

A part l'anomalie observée dans le territoire qui sépare le disque optique du colobome, à part la lésion centrale qui va nous occuper à présent, le fond de l'œil (surtout exploration du plancher oculaire) ne présente aucune anomalie. Les vaisseaux choroïdiens ne sont pas visibles.

Le colobome tranche nettement sur le fond oculaire environnant, plus foncé, plus pigmenté à ce niveau qu'en d'autres régions. Il est nettement limité par un liseré noir, interrompu par places, mais très accentué du côté temporal ou basal de la tache anormale, à sa partie inférieure et vers la pointe. La lacune elle-même représente une surface d'un blanc jaunâtre et brillant à la périphérie, espèce d'anneau plus large vers les côtés temporal et inférieur du colobome, plus étroit du côté supérieur et situé sur un plan plus profond que le tissu sain circonvoisin (petites taches grisâtres à l'image droite). Toutefois, comme l'examen objectif de la réfraction et le léger coude des branches sanguines qui passent à ce niveau le démontrent, la différence n'est guère considérable. Je l'évalue à une quantité correspondante à 1$\frac{1}{2}$ D. de réfraction. Elle est plus considérable pour le centre de la région ectasiée et m'a parue être de 4 D. pour la branche veineuse qui traverse le colobome de bas en haut et qui naît de la veine temporale inférieure. La réfraction objective (pas d'astigmatisme) est la suivante, pour la région oculaire qui avoisine le côté nasal de la papille : emmétropie. Emmétropie également pour les vaisseaux de petit calibre avoisinant la lacune centrale. Dans la périphérie de celle-ci, myopie 1 à 1 $\frac{1}{2}$ D. Dans sa portion centrale, mais du côté temporal, myopie 4 D. Plus en dedans, l'estimation n'est guère possible (manque de point de repère), mais certains déplacements parallactiques semblent accuser une situation plus profonde du tissu sclérotical, une ectasie plus accusée.

Comme le montre la figure, il y a une accumulation de pigment grisâtre aux extrémités interne et externe de l'excavation centrale du colobome, accumulation qui a été également constatée pour certains colobomes du plancher oculaire.

La partie centrale, la plus excavée du colobome, a un reflet nacré qui a été relevé dans un autre cas de l'espèce (Wecker); nulle part il n'existe de traces de vaisseaux choroïdiens ou sclé-roticaux.

Que la rétine plus ou moins profondément modifiée passe au devant de la lacune choroïdienne, cela ne saurait faire de doute (voir examen fonctionnel) : des rameaux de l'artère et de la veine temporale inférieures traversent entièrement le colobome, continuant leur route dans la rétine saine ou s'arrêtant dans l'ectasie même. Tel est le cas, par exemple, pour un rameau de la veine temporale supérieure qui vient se terminer dans la partie marginale du colobome (dans le tiers moyen du bord supérieur).

L'examen objectif de l'angle du strabisme d'après la méthode que Javal a employée pour la détermination de l'angle α — méthode que Landolt a recommandée pour la mensuration de l'angle du strabisme — accuse une déviation interne de 10° de l'axe optique. C'est la déviation constatée pour la vision au loin avec les deux yeux.

Pendant l'examen périmétrique, le doigt indicateur du sujet a été placé au point O du périmètre, ce qui a permis à l'œil de rester suffisamment immobile et dirigé vers le point central de l'arc.

D'autre part, j'ai pu m'assurer que, pendant cette épreuve, l'image de la flamme d'une bougie, maintenue au centre périmétrique, coïncidait sensiblement avec le centre cornéen, de sorte que, dans ces conditions, l'axe visuel pouvait être considéré comme étant momentanément voisin de l'axe optique.

La rétine fonctionne dans la presque totalité de sa moitié interne : la limite du champ visuel est normale en dehors et en bas. Dans la partie non ombrée du schéma périmétrique, les contours d'une flamme de bougie sont vus distinctement, mais, à partir de 15° en dehors du centre de l'arc jusqu'à 20° en dedans du O, le contour de la flamme est tout à fait indistinct. Il en est de même dans toute la partie ombrée du

schéma. A partir de 20° en dedans du O, ainsi que dans toute la portion du champ visuel située en dedans de la région ombrée, toute sensation lumineuse a disparu, de sorte que près de la moitié temporale de la rétine ne fonctionne pas. — L'exploration ophtalmoscopique du fond oculaire, suivant l'axe optique, fait tomber le regard dans le coloboma vers la pointe de cette lacune.

L'interprétation du champ visuel, en allant de dehors en dedans, me paraît devoir être la suivante :

1° De 90° à 15°, région nasale de la rétine, située en dedans du nerf optique et douée d'activité fonctionnelle.

2° De 15° à 0° et de ce point jusqu'à 20°, portion du champ visuel répondant à l'espace compris entre le nerf optique (punctum coecum indéterminable) et la région maculaire pathologique, y compris cette dernière. Dans cette portion du champ visuel, la vision est tout à fait indistincte, le scotome est relatif.

3° A partir de 20°, lacune totale : impuissance fonctionnelle de la moitié temporale de la rétine.

La portion ombrée du champ visuel, externe par rapport à la ligne médiane, correspond au nerf optique (punctum coecum), à la région où existent les fibres myéliniques et à une faible portion du colobome. La portion interne correspond plutôt à la majeure partie du colobome.

Il résulte de l'examen ophtalmoscopique et fonctionnel, que la rétine passe au devant de la lacune congénitale de la choroïde, et qu'elle n'est pas totalement privée d'éléments nerveux sensoriels.

Au delà de cette lacune, la région temporale de la rétine est insensible aux impressions lumineuses, sans que l'examen objectif trahisse de lésions apparentes à ce niveau. Cette extension de la lacune visuelle ne correspond pas, il est vrai, à la lésion circonscrite de la macula, mais elle a été relevée également par Talko (1) dans un cas de colobome de la choroïde sans fente irienne, par Leber (2) dans un cas identique, et par Schnabel (3).

---

(1) Talko. *Klin. Monatsbl. f. pr. Augenh.*, 1870, p. 167.

(2) Leber. *Nagel's Jahresb. der Opht. für* 1870, p. 223. Leber explique le fait par le tiraillement qu'inflige à la rétine la formation de l'ectasie.

(3) Schnabel. *Nagel's Jahresb. f.* 1876, p. 509.

En reportant les objets du côté temporal, l'œil gauche peut distinguer des lettres D = 6 du tableau de Snellen. Il voit les caractères 0.1 de l'échelle Monoyer à 3 mètres, mais en fixant de côté, c'est-à-dire en reportant la tête vers la droite.

Avant d'examiner la genèse de l'anomalie relatée ci-dessus, il sera utile d'exposer sous forme d'analyse les divers cas de colobomes de la maçula, publiés sous ce nom ou considérés comme tels, et de rappeler quelques faits embryologiques qui peuvent le mieux expliquer l'origine de ces malformations.

STREATFEILD (1)

Homme de 25 ans. O. D: au niveau de la tache jaune, staphylome arrondi, fortement pigmenté à son voisinage, ayant des dimensions quadruples de celles du nerf optique. L'auteur le désigne sous le nom « d'extraordinaire. » La tache n'a pas de connexions avec la papille, entourée d'un staphylome circulaire étroit, également bordé de pigment. L'intervalle existant entre le staphylome maculaire et celui qui entoure le disque optique est d'un diamètre papillaire. Les vaisseaux ciliaires courts sortent de la sclérotique sur la surface brillante de la tache (la plupart par paires); leur courbure indique une ectasie de la sclérotique. Le sujet lit : Jaeger 16 avec peine.

TALKO (2).

Homme de 37 ans. Amblyopie congénitale de l'œil droit. Pas d'anomalie de l'iris. Papille optique légèrement ovalaire dans le sens transversal, pigmentée à son bord droit. A un quart de diamètre au-dessous et un peu en dehors du disque optique, tache pyriforme oblique, blanche, d'aspect nacré vers le centre, trois fois grande comme la papille. Les limites, surtout le bord ciliaire fortement pigmenté, sont des plus nettes. Entre la tache et la papille optique, petites macules pigmentées du fond oculaire. Pas de vaisseaux rétiniens sur la surface de la lacune, qui n'est traversée que par une fine branche artérielle. Myopie forte. S = $^1/_5$. Champ visuel à moitié rétréci, concentriquement. — O. G : il n'existe pas de colobome, mais un staphylome falciforme et une myopie d'un faible degré.

---

(1) STREATFEILD, 1866. *Ophtalm. Hosp. Rep.* V, p. 79, fig. *A Lecture on posterior staphyloma with special reference to two singular cases.*

(2) TALKO, 1870. *Zehender's Klin. Monatsbl. f. pr. Augenh.*, VIII, pp. 165-167, sans fig., et *Berichtsammlung der kaukasischen med. Gesellschaft.* 1867, n° 4, p. 92. *Ueber das angeborene nicht mit Iriscolobom complicirte Cotobom der Choroïdea.*

DE WECKER (1).

Garçon de 12 ans. O. D : H $^1/_{56}$. S = $^1/_5$. Dans la région de la macula, ectasie de couleur blanc-bleuâtre, à bord tranchant, dans laquelle les vaisseaux de la rétine descendent à pic. L'excavation a quatre fois le diamètre d'une papille normale. Le bord interne et pigmenté de ce creux semble pencher sur la cavité formée par l'ectasie qui paraît avoir une profondeur de 2 mm.

Sur les parties ectatiques, on constate une perception fortement émoussée de l'impression sensorielle, ce qui exclut l'idée d'une altération pathologique : en modifiant aussi sensiblement l'aspect de la région maculaire, elle eût aboli dans ce point toute perception lumineuse. Le sujet présente en outre un retard dans la réunion des os du crâne, la fontanelle postérieure étant encore imparfaitement fermée.

REICH (2).

O. G. emmétrope, normal. — O. D : Excavation physiologique de la papille plus prononcée du côté interne ; ligne falciforme, étroite, jaune à son bord externe pigmenté ; au niveau de la macula, tache blanc-jaunâtre, de forme rhomboïde, avec reflet sclérotical accusé, moins grande que le disque optique. La tache maculaire tranche sur la choroïde voisine : une ligne pigmentée la borde à ses limites interne et supérieure. La lacune maculaire est privée de vaisseaux. S = $\frac{20}{xx}$, mais la vision est un peu moins nette qu'à gauche, ce qui est dû à l'absence de pigment ou à des inégalités de niveau insignifiantes de la rétine qui, en tous cas, est présente devant la lacune choroïdienne. Faible myopie ($^1/_{50}$) dans le méridien vertical.

DE MONTMEJA (3).

Soldat de 37 ans. Aniridie congénitale double. O. D : normal — O. G. : petit colobome transversal de la choroïde, en forme de triangle dont la base s'appuie vers le bord externe de la papille et dont la pointe forme un angle très aigu, dirigé vers la macula. La transition de la surface papillaire au colobome est à peine marquée. La lacune est plus longue que le diamètre papillaire et présente quelques taches pigmentaires. Il y a accumulation de pigment au bord de l'ectasie. La vision des deux yeux, légèrement hypermétropes, est normale et semblable.

SCHWEIGGER (4), faisant allusion, à l'article Myopie, au cas

---

(1) DE WECKER (1870). *Traité des maladies du fond de l'œil*, p. 207 (pas de fig.)

(2) REICH, 1872. *Klin. Monatsbl. f. Aug.*, X, pp. 56-64, sans fig. *Zur Lehre von Coloboma oculi.*

(3) A. DE MONTMEJA, 1872. *Revue photographique des hôpitaux*, IV, p. 48, pl. V. *Colobome de la choroïde dans un seul œil ; absence d'iris dans les deux yeux.*

(4) SCHWEIGGER. *Hdb. der Augenheilk.* (1re édit. 1871, p. 36 ; 4e édit. 1880, pp. 37-38.)

de Streatfeild décrit plus haut, s'exprime comme suit : Exceptionnellement, on peut voir cette forme de choroïdite circonscrite (de la macula) se développer sous forme d'un petit staphylome nettement limité et séparé du staphylome falciforme, accollé à la papille, par du tissu choroïdien non modifié.

Schweigger a noté dans le cas observé par lui les particularités suivantes :

Région de la macula occupée par une tache claire de 1 $^1/_2$ à 2 D. P. d'étendue, excavée, présentant quelques macules pigmentaires et bordée d'un anneau noir. Dans le champ visuel, scotome correspondant.

HIRSCHBERG (1).

Garçon de 16 ans. O. G : emmétrope, normal. — O. D : amblyope, divergent, compte les doigts avec la périphérie rétinienne. Papille pourvue d'un staphylome à sa partie inférieure et interne (a limite nette d'après la figure). Lacune maculaire elliptique, ayant des dimensions triples de celles de la papille, notablement excavée, de couleur blanc-bleuâtre claire, parsemée de taches grisâtres dans les deux tiers dirigés du côté de la papille. Dans le tiers externe, elle est beaucoup moins excavée, la teinte y est blanc rosée avec taches pigmentaires disséminées. La tache pigmentaire, nettement limitée par un liseré pigmentaire surtout du côté papillaire, est abondamment pourvue de vaisseaux qui s'arrêtent au bord de la lacune. Une artère rétinienne traverse la périphérie du colobome.

DE WECKER (2).

Jeune fille de 12 ans, amblyope depuis la première enfance. Œil gauche fortement myope, M $^1/_4$, S = $^2/_7$. Staphylome péri-papillaire, nettement délimité par un bord pigmenté, s'étendant vers la macula, ectatique, de couleur blanc-bleuâtre. La choroïde n'est représentée dans ce staphylome que par des macules pigmentées, disséminées.

Léger strabisme divergent de l'œil droit. Cet œil compte les doigts à 30 centimètres seulement. Myopie $^1/_4$. Petit staphylome circonscrit, dont le plus grand développement s'est également fait du côté du pôle postérieur. A ce niveau existe une fossette centrale profonde, où la choroïde n'est indiquée que par des plaques pigmentées. Le champ visuel n'a pu être exploré, en raison du peu de développement intellectuel du sujet.

L'auteur, comparant ce cas au premier décrit par lui, le range parmi les observations de dictyoschisma central (Hirschberg).

---

(1) HIRSCHBERG, 1875. *Arch. f. Ophth.* XXI, pp. 179-185, 2 fig *Einige Beobachtungen über angeborne Spaltbildung im menschlichen Auge* (Dictyochisma centrale, colob. centr. choroïd. et retinæ).

(2) DE WECKER. *Hdb. der ges. Augenh.* VON GRAEFE-SAEMISCH, 1876, IV, p. 595, fig. 13.

SCHNABEL (1).

Garçon de 15 ans. O. G. emmétrope ; « conus » à la partie inférieure de la papille, S = $^{20}/_{10}$ — O. D. Colobome de la rétine de forme elliptique (largeur, 4 $^{1}/_{2}$ diamètres ; hauteur, 2 $^{3}/_{4}$ à 3 diamètres de papille). Son bord supérieur est un peu plus bas que le milieu de la papille et éloigné de celle-ci de 1 $^{1}/_{4}$ de diamètre de papille. La lacune, progressivement excavée vers le centre, est revêtue, du moins en partie, d'une membrane grisâtre délicate (rétine) et entourée d'un anneau de pigment. Sa surface blanc-bleuâtre montre des vestiges de vaisseaux choroïdiens en bas et en dehors, et est traversée par deux rameaux d'artères rétiniennes; au centre du colobome, un vaisseau surgit de la sclérotique et se ramifie dans la lacune. Sous le disque optique, ovalaire, oblique en dehors, existe un conus mal délimité et à ce niveau la réfraction est emmétrope. Dans le colobome, myopie $^{1}/_{4}$, ainsi que dans la région sous-papillaire où la choroïde est peu pigmentée. Champ visuel: limites externes normales; au centre, lacune plus grande que l'étendue du colobome.

SCHMIDT-RIMPLER (2).

Garçon de 8 ans. Dans la région maculaire, des deux côtés, à 2 ou 2 $^{1}/_{2}$ diamètres papillaires du disque optique, existe une tache blanc-grisâtre, transversalement ovalaire, ayant environ 2 $^{1}/_{2}$ fois le diamètre de la papille dans le sens horizontal et moins dans le sens vertical (2 figures). Ces lacunes colobomateuses sont entourées d'un liseré étroit de pigment ; elle sont traversées par quelques petits vaisseaux rétiniens. On ne constate pas d'autres vaisseaux à ce niveau. Il n'y a pas de différence marquée de niveau dans les colobomes. O. D: H 12 D; S = $^{5}/_{6}$ — O. G : H. 11 D : S = $^{1}/_{5}$. La vision est meilleure quand la fixation n'est pas centrale. Il n'y a pas de scotome central correspondant aux colobomes.

E. FUCHS (3).

Colobome de la macula lutea observé chez une jeune fille. Il existait dans

---

(1) *Wiener med. Wochenschr.*, 1876, n° 34, p. 834, *Ueber die angeborene Disposition zum erworbenen Staphyloma posticum Scarpae* (n°s 33 à 37). — Voir aussi *Nagel's Jahresb f. Opht.*, p 217 et pp. 508-509.

(2) SCHMIDT RIMPLER, 1880. *Archiv. f. Opht.*, XXVI, pp. 221-235, 2 fig. (Colobome central double, pp. 230-233). *Ueber choroïdeal Cotobome mit Berücksichtigung ihrer Beziehungen zur Myopie.*

(3) *Beiträge zu den angeborenen Anomalien des Sehnerven*, 1882, *Arch. f. Ophth.*, XXVIII, p. 55. Il existe une intéressante disposition vasculaire dans le colobome. Les vaisseaux de la papille ont une disposition normale et contournent la région maculaire. Sur le fond blanc de cette dernière, garni d'une rétine (absence de scotome), naissent l'une près de l'autre, deux veines, et une artère se divisant immédiatement en deux branches. Les veines et les artères se dirigent dans la rétine normale qui entoure la lacune. Ces vaisseaux, de même calibre que ceux qui plongent dans la papille, n'ont rien de commun avec eux.

les deux yeux. L'auteur n'a pas relevé de scotome dans le champ visuel. De chaque côté, un staphylome sous la papille optique. La figure représentant le fond de l'œil gauche montre, dans la région maculaire, une surface triangulaire d'un blanc éclatant, d'où naissent plusieurs veines et artères. Deux taches pigmentaires sur cette surface. En haut et en dedans de cette lacune, sur le fond normal de l'œil, deux petites plaques claires, arrondies, avec macules pigmentaires disséminées. Les vaisseaux rétiniens émargeant de la papille paraissent avoir un trajet normal. Les vaisseaux qui naissent dans la lacune se dirigent du côté temporal et ne font pas de coude au bord du colobome.

L'auteur cite un cas analogue observé par Dimmer dans l'œil gauche d'une jeune fille de 25 ans. Le colobome représentait un disque blanc d'une étendue de 5 D. P. De la lacune, sur laquelle existaient quelques taches pigmentaires, naissaient quelques vaisseaux rétiniens. L'acuité visuelle était presque normale.

Fuchs (1) a décrit ailleurs une anomalie congénitale de la choroïde qu'il a rapprochée, au point de vue étiologique, des colobomes de la macula, bien que cette anomalie fût située en dehors de cette région. « S'il est difficile, dit l'auteur, de comprendre pourquoi les colobomes peuvent atteindre la région maculaire, il est encore moins aisé d'expliquer comment on peut rencontrer une formation de l'espèce au dessus et en dehors du pôle postérieur. »

Si l'on compare notre observation avec celles dont l'exposé précède, on ne tarde pas à se convaincre de leur analogie, et l'on est conduit à adopter une origine de même nature pour toutes ces anomalies. Il n'est guère possible d'invoquer dans ces cas l'existence, d'ailleurs hypothétique, d'une inflammation intra-utérine localisée, pas plus que de songer à une exsudation ou à une ancienne plaque atrophique, suite de chorio-rétinite centrale, surtout dans le cas où existe une ectasie de la sclérotique, ectasie dont la couleur varie avec la profondeur des étages de l'excavation.

Bien que les cas de Streatfeild et de Schweigger n'aient pas été décrits sous le nom de colobome central, les auteurs qui ont traité de cette anomalie les ont du moins rangés parmi les malformations de ce genre. Schmidt-Rimpler, moins convaincu toutefois de ce diagnostic, ainsi que de celui posé par De

---

(1) *Arch. f. Augenh.*, 1882, XII, pp. 1-3, fig. *Angeborene Bildungsanomalie in der Choroïdea.*

Wecker, dans sa deuxième observation, a exprimé, vu le degré de réfraction et l'existence d'un staphylome de la papille, l'opinion qu'il pouvait s'agir d'atrophies choroïdiennes.

Pour des raisons qui seront exposées plus loin, il nous est difficile de partager cette manière de voir.

Un exemple de colobome central qui s'écarte tout-à-fait des autres est celui de Montméja, où certainemet l'anomalie doit être considérée comme congénitale (aniridie concomitante), mais où la lésion n'atteint pas précisément la macula. Il n'existe pas de raisons toutefois pour exclure dans la genèse de ce cas une origine analogue à celle des autres.

On aura remarqué qu'il est des cas où la vision centrale est restée bonne, où l'examen fonctionnel démontre la présence de la rétine (Reich, Schmidt-Rimpler, Fuchs) ; il en est d'autres où la perception lumineuse est fortement émoussée, d'autres encore où le scotome central est absolu.

Nous savons qu'au point de vue embryogénique la caractéristique du colobome doit être l'absence de la rétine à son niveau. Mais les quelques examens histologiques faits dans ces dernières années, démontrent suffisamment qu'au niveau des colobomes du plancher oculaire, la plupart décrits sous le nom de « choroïdiens », la rétine peut être complètement développée, que ses éléments sensoriels peuvent faire défaut en tout ou en partie seulement.

On remarquera la présence dans les cas de Schnabel et de Wecker (2e obs.) de quelques vaisseaux choroïdiens, remarque qui est également applicable à certains colobomes non centraux.

De plus, dans l'observation de Schnabel comme dans la nôtre, il existe, outre le scotome, un rétrécissement du champ visuel. L'examen fonctionnel et ophtalmoscopique prouve suffisamment que la rétine est présente dans la plupart des cas. Si nous faisons abstraction de l'observation de Montméja, nous la trouvons intacte ou fonctionnant avec plus ou moins de perfection, spécialement dans les cas où l'on n'a pas décrit d'ectasie au niveau de la lacune rétino choroïdienne ou choroïdienne (Reich, Schmidt-Rimpler, Fuchs). Dans la majorité des exemples fournis, le colobome était excavé, la vision mauvaise ou abolie au centre du champ visuel.

La forme des colobomes centraux est variable (pyriforme, rhombique, triangulaire, elliptique, ovalaire) ; leur dimension

l'est également (de 1 à 4 $^1/_2$ D. P.). Un liseré pigmentaire leur donne une délimitation nette. Leur siége est rarement double (Schmidt-Rimpler, Fuchs). Lorsque l'affection était monoculaire, l'œil congénère a été trouvé le plus souvent normal et emmétrope ; dans les yeux colobomateux, on a noté : astigmatisme faible myopique, hypermétropie légère, hypermétropie forte ; mais, en cas de lacune centrale déprimée, il y avait myopie locale ou générale, cette dernière surtout dans les cas où existait un staphylome postérieur péripapillaire, comme dans les observations de Streatfeild, Schweigger et de Wecker. Ce staphylome péripapillaire a été, avec raison, considéré comme congénital, et Fuchs a rapporté le conus ou staphylome observé au-dessous de la papille, (dans son cas de colobome maculaire) comme étant de même nature que celui qu'il a décrit à ce niveau pour beaucoup de papilles anormales, c'est-à-dire comme un colobome rudimentaire.

Streatfeild décrit la lésion centrale observée par lui sous le nom d'« extraordinaire ». Il s'agit, en effet, d'une lacune à bords nets, de même que le staphylome qui entoure la papille, les deux n'ayant aucune connexion entr'eux. Le tissu choroïdien qui les sépare est normal, et c'est là un point sur lequel Schweigger insiste, tout en décrivant la lésion centrale sous le nom de choroïdite circonscrite (?). Enfin, de Wecker, insistant sur les limites tranchées constatées à la périphérie de la lésion centrale et au pourtour du staphylome qui enveloppe la papille, loin de voir dans ces anomalies les lésions d'une choroïdite « myopique » arrêtée dans son évolution, restée stationnaire, range carrément son cas parmi ceux de *dictyochisma central.*

Je dois me ranger à cette manière de voir, depuis que j'ai eu l'occasion de voir un cas de cette espèce où la lésion m'a paru être congénitale.

Demoiselle de 30 ans. Œil gauche : fond oculaire absolument normal et emmétrope. Vision : sens chromatique et champ visuel normaux. Œil droit : strabisme divergent depuis l'enfance. Forte amblyopie qui a toujours existé ; doigts avec hésitation à 30 centimètres. Myopie (16 à 18 D.). Papille ovalaire dans le sens vertical ; staphylome péri-papillaire plus développé du côté temporal, s'étendant en haut, en dehors et en bas de la papille à 1 D. P. Dans la région de la macula, lacune non ectatique, de couleur nacrée, blanc-bleuâtre, arrondie (1 D. P.). Une ligne horizontale tangentielle au bord inférieur de la papille touche le bord supérieur de la tache maculaire. Le staphylome péri-papillaire est nettement circonscrit,

surtout du côté temporal; de plus, limité de ce côté, ainsi que du côté nasal, par un liseré pigmenté peu interrompu. La tache maculaire est nettement circonscrite; au-dessus d'elle, une tache pigmentaire peu foncée. L'espace choroïdien qui sépare la tache centrale de la papille, se distingue du reste de la choroïde en ce que les vaisseaux choroïdiens sont plus visibles (pas de macules, pas de taches atrophiques). Dans la tache maculaire, à sa partie inférieure, on poursuit un vaisseau choroïdien émanant de la région temporale du staphylome qui entoure la papille ; une petite branche rétinienne la traverse également; deux macules pigmentaires au voisinage du vaisseau choroïdien dont il a été question. Le champ visuel légèrement rétréci en dehors (fond de l'œil normal, sauf dans les points décrits) s'étend vers 60° de ce côté, en bas dehors vers 70° et présente un scotome central de 20 à 25° en tous sens. — Le père du sujet, myope, n'a jamais eu l'usage que d'un œil (pas de lésions extérieures). Deux frères sont myopes, mais leur vision est bonne. Une sœur (24 ans) également myope (O. D. 8 D. — O. G. 6 D.), présente un staphylome péri-papillaire des deux yeux sans délimitation nette du côté temporal, flocons du corps vitré (myopie progressive).

En raison même de l'anisométropie considérable relevée dans ce cas de myopie monoculaire, il est difficile d'invoquer, pour expliquer le staphylome péri-papillaire et la lésion maculaire, la plupart des causes que l'on a discutées à propos de la théorie mécanique de la myopie, causes occasionnelles venant se surajouter à une prédisposition congénitale qu'admettent les hommes les plus compétents. C'est une chose digne de remarque que les lésions marquées comme à l'emporte-pièce dans ce cas, tandis que, chez la sœur du sujet, où le staphylome péri-papillaire a dû préexister, les limites externes des staphylomes sont devenues diffuses, en raison même des causes qui font apparaître les staphylomes acquis (1).

---

(1) J'observe en ce moment une enfant de 2 1/2 ans, Pauline V.. , atteinte de myopie (7 à 8 D.) de l'œil droit seulement. Il existe de ce coté un staphylome assez étendu du côté temporal, *à limites nettes.* L'œil gauche (hypermétropie 1 D.) est normal sous tous les rapports. La mère (48 ans) m'avait consulté pour le strabisme divergent dont est atteint l'œil droit. Or, elle présente les mêmes particularités que son enfant. Œil droit : myopie 9 D. avec staphylome enveloppant la papille; S 2/10. Œil gauche : normal et emmétrope.

Je relève ces exemples de staphylome monoculaire pour mieux appuyer sur la congénitalité des cas de l'espèce.

Discutant le mécanisme de l'élongation de l'œil dans la myopie, Javal (*Essai sur la physiologie de la lecture. Annales d'ocul.*, t. 83, 1879), n'a

Certains auteurs ont invoqué le défaut d'occlusion complète de la fente oculaire pour expliquer l'origine du staphylome congénital qui entoure la papille en partie ou en totalité. D'autre part, les auteurs qui ont rencontré le colobome de la région maculaire ont, en raison de l'origine probable de la tache jaune, cherché à ramener également cette malformation à une entrave apportée dans l'occlusion de la fente oculaire chez l'embryon. Les exemples de colobomes centraux, comme ceux de Streatfeild et de Wecker paraissent d'autant plus donner raison à cette manière de voir, que les deux malformations s'y trouvent réunies.

Tandis que les colobomes ectatiques localisés du plancher oculaire, sans anomalies de l'iris, peuvent être assimilés aux colobomes centraux siégeant dans un méridien différent du fond oculaire, on peut comparer les colobomes centraux avec staphylome péri-papillaire à ces cas où la fermeture défectueuse de la

---

pas cru devoir « adopter sur ce point l'opinion la plus répandue, d'après laquelle l'œil s'allongerait par suite du tiraillement exercé sur lui par les muscles moteurs pendant l'acte de la convergence. » A l'auteur de cette explication M. Javal répond : « que les borgnes qui n'ont pas besoin de converger pour regarder de près n'échappent en aucune façon à la myopie. » Cette considération fait abandonner à l'auteur le mécanisme qui s'appuierait sur le fait d'une association binoculaire plus ou moins laborieuse lors de l'acte de la convergence. Cette dernière remarque appartient à Giraud-Teulon (*Physiologie de la lecture. Annales d'ocul.*, t. 83, p. 130); il ajoute plus loin « que la proposition sommaire—les borgnes n'échappent point à la myopie — n'est peut-être pas aussi complètement démontrée que sa netteté semble l'indiquer »

Mais s'il est vrai que les borgnes, « qui ne sont guère mieux lotis que le commun des mortels », n'échappent pas à la myopie, cette dernière ne s'en développe pas moins quelquefois d'un côté seulement chez des sujets possédant la vision des deux yeux, et la sclérectasie relevée dans ce cas ne saurait guère non plus être mise sur le compte des muscles moteurs.

Nous avons à deux reprises constaté, au cours de nos autopsies, l'existence d'une sclérectasie monoculaire très prononcée. Dans l'un des cas (axe antéro-postérieur de 33mm), notre attention avait été appelée sur les yeux par la présence d'une cataracte, dans l'autre par l'iridodonesis avec dilatation papillaire existant sur l'un des yeux (luxation totale du cristallin, pas d'excavation glaucomateuse). L'œil congénère, sans staphylome postérieur, était normal et de structure emmétrope dans l'un des cas ; il était d'apparence hypermétrope dans l'autre.

Pour ces sortes de sclérectasies *monoculaires*, il est impossible de ne pas songer à des conditions anatomiques congénitales favorisant l'élongation du bulbe.

fissure fœtale a entraîné la formation d'un colobome isolé du plancher oculaire et de la choroïde qui entoure le disque optique (colobome péri-papillaire, colobome de la gaîne du nerf optique.

Admettre que le colobome maculaire ou central dérive de la fente fœtale, c'est forcément reconnaître que cette dernière occupe à un moment donné la région de la fovea, c'est reconnaître que cette dernière est incluse dans la fissure en question.

Or, la chose n'est possible que de deux façons : ou bien le bulbe fœtal exécute la rotation en dehors invoquée par Manz, et dont il sera question plus loin, ou bien la fente fœtale ne s'étend pas seulement jusqu'au nerf optique qu'elle engaîne, mais aussi *en dehors de lui*.

Quelques faits pathologiques s'accordent mal avec la première théorie, ceux notamment où, avec un colobome de l'iris (en bas) et un large colobome du plancher oculaire, la macula se trouve dans sa position normale, en dehors et en bas par rapport au nerf optique (Saemisch). D'autre part, si la rotation amenant la macula du côté temporal s'exécute dans les yeux normaux, il faut aussitôt invoquer une non rotation pour ceux où existe un colobome du plancher oculaire.

Si l'on compare les diverses variétés de colobomes entre elles, on s'aperçoit bien vite qu'une explication détaillée de leur genèse n'est pas aisée pour toutes les formes.

On sait que la fente embryonnaire de l'œil disparaît vers la 7e semaine. Il ne peut, à aucun moment du développement, être question de fente dans la choroïde ou dans la sclérotique, membranes dérivant du mésoblaste. Cette fente intéresse exclusivement les feuillets distal et proximal de la future rétine.

Si l'occlusion de cette fente se fait d'une façon anormale sur toute son étendue ou sur une partie seulement, le tissu né des lames céphaliques et enveloppant la vésicule oculaire subit au niveau de la fente un arrêt d'évolution : la tunique *fibreuse* (sclérotique et cornée) et surtout la tunique *vasculaire* (choroïde, corps ciliaire et iris) se développent d'autant plus défectueusement que le trouble primordial a agi avec plus d'intensité ou de durée.

Quant à ce trouble lui-même, pour lequel Manz est loin de rejeter l'idée d'une origine variable, cet auteur a indiqué, comme une cause possible, une invagination vicieuse du mésoblaste dans la vésicule oculaire secondaire, une résorption trop

lente des vaisseaux et du pédicule mésoblastiques qui y pénètrent.

Les examens histologiques récents d'yeux colobomateux ont démontré que, dans quelques cas, on peut invoquer un processus inflammatoire intra-utérin au niveau de la fente fœtale de l'œil (Deutschmann (1), Hölske (2), Thalberg (3), Da Gama Pinto (4). Cette donnée cesse toutefois d'être applicable à d'autres exemples, comme celui de Pause (5), où la rétine et la choroïde existaient avec tous leurs éléments au niveau du colobome, et où la couche pigmentaire rétinienne faisait seule défaut.

Quoi qu'il en soit, le déloppement défectueux de la rétine nous est suffisamment démontré par les examens des auteurs que nous venons de citer et par ceux de Arlt, Haase (1872), Litten (1876), Manz (1876), Talko et Hoyer (1876), Haab (1878), et il est tout à fait légitime de reporter ces données aux cas de colobomes centraux. Si parmi ces derniers il s'en trouve où le scotome central fait défaut, il convient de ne pas perdre de vue les cas de colobome du plancher oculaire et de l'iris, où la seule partie déficiente est le pigment rétinien.

Mais la question de la genèse des colobomes de la macula se complique de celle de l'origine même de cette importante région de la rétine.

Manz ne peut se décider à admettre une formation de la macula en dehors de la fente fœtale ; il ne peut la considérer comme un arrêt local dans l'évolution de la rétine.

Cette membrane possède, à l'état embryonnaire, une épaisseur sensiblement supérieure à celle de la rétine adulte ; nous ne possédons d'ailleurs aucune explication plausible de cet arrêt de développement.

De là l'obligation, d'après Manz, de rapporter le développement de la tache jaune à une période où la structure de la rétine est encore incomplète, où notamment l'évolution des fibres du nerf optique n'est pas terminée. Or, c'est là une couche de la rétine qui existe déjà à une période très peu avancée du

---

(1) Deutschmann, *Klin. Monatsbl. f. Aug.*, 1881, p. 101.

(2) Hölske, *Arch. f. Aug.*, 1883, XII, p. 153.

(3) Thalberg, *ibid.*, XIII, p. 1.

(4) da Gama Pinto, *ibid*, XIII, p. 81.

(5) Pause, *Arch. f. O.*, 1878, 2, XXIV, p. 84.

développement rétinien, de sorte que la disposition anatomique des fibres optiques au pourtour de la macula (Wallace) est une disposition que l'on doit également rapporter à une période précoce.

Il existe une disposition analogue pour les vaisseaux rétiniens qui contournent la macula et en restent plus ou moins distants. Cette dernière particularité, le cours des fibres optiques au niveau de la région maculaire et le singulier amincissement de la rétine en cet endroit, ne peuvent se concevoir, d'après Manz, si l'on ne regarde pas la tache jaune comme un reste de la fente fœtale (1).

En admettant ce point très important pour l'histoire des anomalies qui nous occupent ici, Manz n'a fait que reprendre une opinion déjà anciennement exprimée par Huschke (2), von Baer (3), Starck (4), et que Hannover (5) a également adoptée.

Si, comme Manz le pense, il faut ramener la formation de la macula lutea à un reste de la fente oculaire *à son extrémité supérieure*, fente reportée en dehors en raison d'une rotation dont la preuve anatomique ne nous a pas encore été donnée, on est forcément obligé d'émettre des hypothèses pour expliquer

---

(1) Manz, entamant une seconde hypothèse, a pensé que la disposition de la macula pourrait également s'expliquer en admetttant, à un certain moment du développemement, l'existence au niveau de la tache jaune d'une lacune se fermant incomplètement par la suite. La rétine se développerait indépendamment du nerf optique, et l'on concevrait que, pendant l'existence de cette fente, les fibres optiques, envahissant la rétine, ainsi que les vaisseaux sanguins, seraient obligés de contourner le point en question.

La fermeture vicieuse ou tardive de cette lacune expliquerait *ipso facto* le développement incomplet des membranes situées à ce niveau, le colobome central, et, notamment à la hauteur de la macula, l'amincissement de la sclérotique qui s'y révèle fréquemment sous forme de protubérance. C'est précisément parce que cette donnée embryologique n'est rien moins que démontrée, que Manz nous paraît avoir adopté la naissance de la macula aux dépens de la fente fœtale.

(2) *Splanchnol.*, p. 728. — *De pectine avium*, 1827. prog. § 27.

(3) *Entwikl.*, II, p. 218.

(4) *Jenaer allgem. Literaturzeitung*, 1835.

(5) *La rétine de l'homme et des vertébrés*, p. 76. La fovea cœca (!), c'est-à-dire la fovea centrale, avec la macula lutea qui l'entoure, est le dernier reste de la fissure fœtale. Les variétés de grandeur, de forme et de coloration que présentent ses parties peuvent s'expliquer par le moment différent où le développement s'est arrêté.

la localisation de la macula en dehors du nerf optique, ainsi que pour expliquer les lésions colobomateuses existant par exemple à la fois dans le méridien vertical et dans le méridien horizontal externe du globe oculaire.

L'étude anatomo-pathologique et ophtalmoscopique des colobomes du plancher oculaire, avec leurs variétés, et celle de l'embryologie humaine, assignent à la fente rétinienne une situation beaucoup plus interne que celle que la fovea centralis occupe chez l'adulte ; son trajet s'opère dans le segment inféro-interne du bulbe ; sa pointe est tournée vers le pédicule de la vésicule optique, sa base vers l'équateur du cristallin.

Pour expliquer la position excentrique de la macula, il n'est que deux hypothèses possibles : Ou bien le globe oculaire exécute pendant son développement une rotation et la macula primitivement située vers la ligne médiane en dessous du nerf optique est reportée en dehors, théorie que Manz a défendue et que Kölliker est loin de rejeter, théorie que nous acceptons volontiers à la suite d'hommes aussi compétents, ou bien la fente embryonnaire se prolonge en dehors du nerf optique.

Hirschberg rejette l'idée d'une rotation fœtale du bulbe et explique la position du colobome central observé par lui de la manière suivante : tandis que la portion antérieure de la fente se ferme, l'auteur admet que, dans la portion postérieure, le bord médian de la fente, regardant le nerf optique, croît plus rapidement que l'autre, pour laisser, en fin de compte, une lacune dans la région de la macula.

Avec la théorie de la rotation s'accordent assez mal les nombreux cas de colobomes du plancher de l'œil, compliqués de colobomes de l'iris, et situés, soit sur la ligne médiane, soit plus en dedans et *jamais en dehors,* c'est-à-dire se rapprochant du méridien externe horizontal.

Si l'on adopte la manière de voir de Manz et Kölliker, on est forcément conduit à admettre que, dans les colobomes limités aux méridiens inféro-internes de l'œil, *cette rotation ne s'est pas effectuée.* La mauvaise acuité visuelle qu'accusent les yeux ainsi modifiés semble parler en faveur du non développement de la macula, mais on ne paraît pas avoir prêté jusqu'ici une attention suffisante à la région qui existe en dehors du nerf optique.

La rotation, par contre, n'aurait pas été entravée dans les cas

de colobomes centraux ou maculaires dont on retrouve des analogues dans le méridien vertical inférieur, c'est-à-dire une forme circonscrite, comme dans les cas de Hirschberg (1) et de Benson (2).

Absente aussi la rotation dans le cas de colobome de la gaîne du nerf optique décrit par ce dernier auteur (3).

Si réellement la macula se forme aux dépens d'une portion de la fente embryonnaire, et si cette dernière ou les tissus qui y correspondent opèrent le changement de position en dehors, il est étonnant que, dans les cas de colobomes centraux relatés jusqu'ici, on n'ait pas noté de lésions en dehors de la macula, situées sur le méridien, et passant à la fois par le nerf optique et la macula pathologique. On n'a pas non plus observé de colobomes de l'iris dirigés on dehors et un peu en bas, situés dans le segment inféro-externe de l'iris.

Dans un cas de colobome de la gaîne du nerf optique, observé chez un sourd-muet, Benson a trouvé, se prolongeant vers l'ora serrata, dans le méridien vertical inférieur et un peu interne, une bande irrégulièrement pigmentée suggérant l'idée d'un raphé ou ligne de jonction (*loc. cit.*, p. 180).

Il est difficile de parler de rotation dans l'exemple de colobome central, cité par von Ammon, le plus anciennement connu et invoqué par plusieurs auteurs (Manz entr'autres) comme appartenant réellement à la série des anomalies désignées sous ce nom.

L'œil examiné par von Ammon, de grandeur normale, présentait un large colobome de l'iris *en bas*, des restes de la fente « choroïdienne » et une leucose du corps ciliaire. La rétine étant détachée de son insertion près du nerf optique, il existait à la face interne de la choroïde une lacune blanche allongée, dont l'extrémité correspondait au foramen central de la rétine. La fente, verticale, avait environ 3 mm. de hauteur sur 1 $^1/_2$ mm. de largeur. Au pourtour de cette tache blanche, le pigment choroïdien était régulierement réparti et de couleur uniforme. La fente en question ne constituait pas une solution de continuité, pourvue de bords, mais correspondait à une portion de membrane amincie, blanche, pauvre en vaisseaux, et entourée par un liséré de la couche pigmentaire s'arrêtant en ce point.

---

(1) *Arch. f. O.*, 1875, XXI, 1, p. 185, fig. 2 et 3.

(2) *On coloboma of the choroïd and of the optic nerve-sheath* in Dublin J. of med. Sc., p. 177. 1 mars 1882.

(3) Ibid., *Coloboma of the left optic nerve-sheath.*

Au pôle postérieur, la sclérotique était déprimée en forme de fente (ce qui correspond à une ectasie de l'œil vivant) et amincie. Comme Manz le fait observer, on ne peut déduire de l'observation de Ammon, par suite de l'état anatomique de la rétine, si la portion de cette membrane recouvrant la lacune choroïdienne est elle-même défectueuse.

La particularité signalée par von Ammon — la présence d'une fente dans l'iris — fait rarement défaut dans les colobomes du plancher oculaire, surtout lorsqu'ils sont quelque peu prononcés. Nous les voyons faire défaut dans tous les autres cas de colobomes centraux et dans quelques cas, d'ailleurs rares, de colobomes du segment inférieur. La même remarque est applicable aux quelques cas de colobome de la gaîne du nerf optique publiés jusqu'à ce jour (Liebreich, de Wecker, Nieden, Galezowski, Benson, et un cas observé par nous) et qui doivent correspondre à une anomalie de fermeture de la portion supérieure de la fissure fœtale.

On peut admettre que, la fente fœtale se fermant d'avant en arrière, la fermeture défectueuse de sa partie postérieure et l'arrêt local de développement de la membrane vasculaire ne retentissent pas ultérieurement sur l'évolution de l'iris.

Schmidt-Rimpler a cherché à démontrer que le colobome maculaire n'a rien de commun avec le siège et l'occlusion de la fente fœtale ; mais il avoue également ne pas saisir le rapport qui existe entre la fente fœtale et les larges colobomes du plancher oculaire, lesquels embrassent la papille du nerf optique et la dépassent en haut d'une notable quantité. On observe ce fait sur la fig. 88, pl. XIX de l'Atlas de Jaeger et de Wecker, sur la fig. 5 pl. XII de l'Atlas de Liebreich, sur la fig. 3 pl. III de l'*Arch. f. O.*, VI, 1, 1860 (Nagel), ainsi que sur un bulbe colobomateux recueilli par nous. Cette disposition, ajoute l'auteur, « ne se laisse pas concilier avec ce que nous savons de la fente oculaire qui n'atteint que jusqu'au bord inférieur du nerf optique, mais ne l'embrasse pas » (1). Mais nous savons, par Hiss et Kölliker (2), que le pédoncule de la vésicule optique ne représente que la voie à suivre pour les fibres du *tractus opticus*, à la formation desquelles il ne participe pas ; de sorte que la fente optique coiffe à un moment

(1) *Loc. cit.*, p. 225.

(2) *Embryologie* trad. franc. 1880, p. 761.

donné le nerf optique, et qu'un trouble apporté dans l'évolution de la fente peut exercer ses effets jusqu'au dessus de l'entrée du nerf dans le bulbe. On aurait pu, d'autre part, objecter à Schmidt-Rimpler, que, même avec l'hypothèse d'une fente s'arrêtant sous le nerf optique, des lésions inflammatoires primordiales (d'après la théorie de Deutschmann) pourraient retentir jusqu'à une certaine distance au-delà du disque optique.

Kölliker, après avoir cité les arguments qui ont conduit Manz à adopter la relation qui existe entre la macula et la fente fœtale, reconnaît leur importance et semble embrasser les mêmes vues.

La relation en question est presque acceptée par cet auteur si compétent dans toutes les questions embryologiques, et elle est adoptée par Manz, le représentant le plus autorisé de la tératologie et de l'embryogénie oculaires.

Kölliker (1) a émis la réflexion, que si l'on pouvait admettre une rotation du bulbe pendant le cours de son développement, la fovea de l'homme et des singes et l'area centralis du reste des mammifères se rapporteraient aussi à la fissure centrale, aussi bien que la fovea double des oiseaux.

Manz, toujours pénétré de l'idée de la formation de la macula aux dépens de la fente fœtale, a rejeté, comme nous l'avons vu, l'idée d'une lacune isolée dans la rétine embryonnaire en dehors du nerf optique. En présence de l'objection de Hensen Krause et de Schöler, qui n'ont pu se rendre compte de la situation de la tache jaune, extérieure par rapport au nerf optique, alors que la fente fœtale est sous-jacente et interne, il s'efforce, mais cette fois en dehors d'une rotation du bulbe, d'établir l'apparition de la macula par l'hypothèse que la fente s'étend un peu au-delà du futur nerf optique. Si la fente reste ouverte plus longtemps en ce point qu'en sa partie inférieure plus étendue, la naissance de la fovea et sa structure s'expliquent. Les fibres optiques doivent s'étendre progressivement sur toute la rétine. Là où elles sont interrompues, elles manquent totalement. Si la partie courte, située au-dessus du nerf optique, reste ouverte, les fibres ne passeront pas au-dessus d'elle, mais viendront se placer à ses côtés lors du développement ultérieur

(1) *Loc. cit*, p. 208.

de la rétine, pour constracter en ce point des connexions avec leurs appareils nerveux.

Seulement, pour justifier cette hypothèse, il serait nécessaire de démontrer la présence de cette fente au-dessus du nerf optique *et en dehors* du point de pénétration de ce dernier, à un moment où la portion inférieure de la fissure est déjà fermée.

Un examen anatomique, d'ailleurs unique, a permis à Manz de légimiter cette supposition. L'œil d'un embryon humain de trois mois montrait une protubérence sclérale très accusée. La rétine était adhérente avec la choroïde à la partie la plus profonde de cette protubérance et plus fortement que partout ailleurs. Une adhérence plus intime existait aussi à ce niveau entre la choroïde et la sclérotique. Elle était due à des vaisseaux perforants qui se retrouvaient déchirés sur la face postérieure de la sclérotique. La portion de rétine correspondante, placée — avec la face postérieure en haut — sous le microscope, montrait une fente s'étendant transversalement en dehors du nerf optique, fente n'intéressant pas toute l'épaisseur, mais spécialement les couches moyennes et internes.

L'amincissement et l'extension de la sclérotique au pôle postérieur, que nous montrent certains états embryonnaires et que l'on observe dans quelques cas de colobomes, c'est-à-dire d'occlusion anormalement tardive de la fente fœtale, parlent, d'après Manz, en faveur d'une lacune dans la région de la macula.

Hannover (1), et après lui Rothholz (2), ont démontré l'existence, en dehors du nerf optique, de conditions anatomiques qui disposent cette région plus que toute autre aux ectasies (3).

Pour Hannover, le *funiculus sclerotiœ* décrit par lui est situé derrière la fovea. Ce n'est qu'un reste de la fente fœtale oculaire. Cette donnée anatomique oblige de rechef à admettre que

---

(1) Hannover. Communicat. à l'Acad. danoise, *En Levning af den fœtalen Spalte i Menneskets* (un reste de la fente fœtale dans l'œil humain. Copenhague, 1876). — Voir aussi Michel in *Nagel's Jahresb.*, p. 52.

(2) Rothholz, *Arch. f. O.*, 1881, 2, p. 25. *Zur Etiologie des Staphyloma posticum Sclerae.*

(3) Indépendamment des causes actives invoquées dans la théorie mécanique de la myopie et qui entraînent la formation du staphylome acquis, Donders, Stellwag, Mauthner, von Hasner, von Jaeger, Arlt, Schnabel, Ed. Meyer ont défendu cette idée qu'au pôle postérieur de l'œil, toujours intéressé dans l'ectasie, devait exister une disposition spéciale du tissu sclérotical favorisant son refoulement en arrière sous l'influence de la tension intra-oculaire.

Mais abandonnant sa première manière de voir, Schnabel a, dans la suite, placé l'origine du ménisque congénital, ainsi que celle du colobome, dans la fente fœtale, comme Liebreich (1) et von Jaeger (2) l'avaient du reste soupçonné, le conus congénital n'est qu'un colobome partiel.

« Il est très remarquable, ajoute Schnabel (3), que le conus congénital, beaucoup plus rare que le conus acquis, se présente en bas beaucoup plus fréquemment que ce dernier.

Fuchs (4), qui a consacré une étude remarquable aux staphylomes sous-papillaires congénitaux, dont la forme est des plus variables, les a considérés, avec raison, comme étant les analogues du colobome choroïdien, mais il n'a pas touché à la question des staphylomes externes congénitaux.

Il faut reconnaître que, de ce côté, ils sont le plus souvent acquis.

Si l'on admet une rotation du globe oculaire en dehors, la demi-lune « atrophique » congénitale se placera en dehors, et, encore une fois, les cas où elle est située au-dessous du nerf optique devront correspondre aux yeux qui n'ont pas subi cette évolution, comme semble l'indiquer la mauvaise acuité visuelle dont ils sont dotés.

Dans beaucoup d'observations de colobome du plancher oculaire, la fente oculaire est restée ouverte en deux ou plusieurs points (5).

Outre le staphylome sous-papillaire, il existe dans le cas de Hoffmann plusieurs ectasies colobomateuses séparées par du tissu sain.

On voit, d'autre part, des colobomes du plancher oculaire séparés, par du tissu choroïdien normal, d'un staphylome péripapillaire congénital ou de ce qui a été désigné par Benson, par exemple, sous le nom de colobome de la gaîne du nerf optique, malformation que l'on doit, sans arrière-pensée, rapporter à

---

(1) *Arch. f. O.*, V, 2, p. 214, note. *Ophtalmoscopische Notizen.*

(2) *Ueber die Einstellungen des Dioptr. Appar. im menschl. Auge*, 1861 p. 60.

(3) *Loc. cit.*, p. 889.

(4) *Beiträge zu den angeb. Anom. des Sehnerven.* — Loc. cit.

(5) Benson. Œil droit dans son observation. — v. Becker, 1875, V. *Nagel*, p. 179. — v. Hoffmann. *Ueber ein Colobom der inneren Augenhaüte ohne Colobom der Iris*, 1871. — V. aussi Manz, *loc. cit.*, fig. 73.

une occlusion défectueuse de la fente fœtale vers la partie qui entoure le nerf optique ; qu'un tel fond oculaire fasse une évolution d'un quart de cercle en dehors, et l'on aura, mais à un degré moins prononcé, l'aspect des cas décrits par de Wecker, par Streatfeild et Schweigger.

Comme on le voit, on se trouve dans l'alternative d'adopter ou de rejeter la rotation invoquée par certains auteurs, suivant que les lésions congénitales occupent le méridien vertical ou horizontal du segment postérieur de l'œil.

Mais les difficultés augmentent encore lorsque l'on cherche à expliquer les cas où un colobome de la macula, situé par conséquent dans le méridien horizontal, se complique d'un conus ou staphylome sous-papillaire, situé dans le méridien vertical (Hirschberg, Schnabel, Fuchs).

Comment, d'autre part, rendre compte des observations de colobomes du plancher oculaire où la macula est dûment à sa place ? Voilà un fait qui s'accorde mal avec la donnée de la rotation du bulbe fœtal. Saemisch a publié deux cas de ce genre, où il s'agissait de larges colobomes du plancher oculaire séparés de la papille optique par un pont de tissu choroïdien normal. Dans le premier cas (1), il existait un staphylome au côté extérieur de la papille et un colobome de l'iris (en bas) ; dans le second (2), une papille normale et une ectopie pupillaire (en bas), avec structure anormale des couches antérieures de l'iris dans le segment inférieur.

Dans le premier cas, la macula montre « une position et une configuration normales » ($S = {}^{1}/_{12}$) ; dans le second, l'auteur consigne que la macula lutea se distingue nettement ($S = {}^{4}|_{5}$).

Enfin, dans un l'œil colobomateux, congénère de celui auquel il a été fait allusion p. 26, la section horizontale du bulbe, pratiquée au-dessus de la papille, permet d'observer, outre le coloboma de l'iris, du cercle ciliaire, du cristallin, du plancher oculaire et de la partie inférieure de la gaîne du nerf optique, une macula normale. En dehors du nerf optique, un peu plus bas que lui, existe une dépression nettement ovalaire dans le sens transversal, avec un point central plus profond et plus foncé, répondant en tous points à

(1) *Klin. Monatsbl.*, 1867, V, p 85. *Beiträge zur Lehre von Coloboma oculi.*
(2) *Arch. f. O.*, 1869, XV, 3, p. 276. Même titre.

la macula telle qu'on la trouve sur le cadavre un très petit nombre d'heures après la mort (absence des plis cadavériques de la tache jaune).

L'analyse histologique nous dira s'il s'agit là d'une macula normale (absence de renseignements cliniques).

Ce sont là des faits qui s'accordent mal, il faut bien l'avouer, avec la théorie de la rotation du bulbe fœtal.

L'hypothèse qui semble le mieux résoudre la question, qui fait accorder entre eux les faits physiologiques, mais surtout les faits pathologiques, est celle qui, en dehors d'une rotation du bulbe fœtal, admettrait la position du nerf optique et de la macula au sein de la fissure embryonnaire de l'œil. La partie de la fente fœtale située en dehors du nerf optique évoluera de façon à se transformer; cette portion se séparera en quelque sorte de la fissure primitive par le développement ultérieur et l'interposition des éléments rétiniens, se reportant ainsi plus en dehors et à un niveau plus bas que le nerf optique. Suivant que le reste de la fente fœtale, spécialement sa partie supérieure, évoluera correctement, nous aurons une papille normale, une papille flanquée d'un staphylome congénital en bas, en dehors ou englobant toute la papille, « staphylome » péri-papillaire ou colobome étendu de la gaîne du nerf optique. Si toute la partie supérieure de la fente fœtale se clôt défectueusement en même temps que sa partie inférieure, on verra se former les vastes colobomes plus ou moins ectatiques dans lesquels sont englobés et le nerf optique et la région maculaire, ainsi que les degrés les plus accusés de malformation oculaire à rattacher à la série des colobomes.